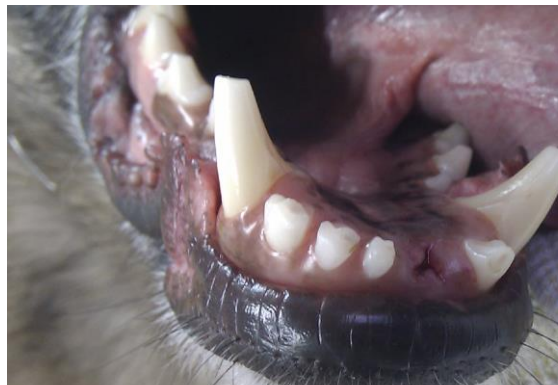

Patient Nr. 2114

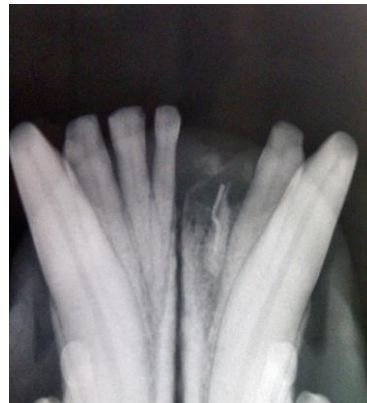Stichworte:

Diagnose: Fraktur/Resorption wurzelbehandelter Schneidezähne

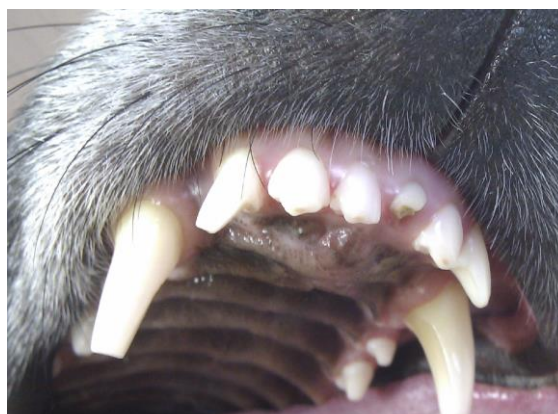Therapie: Röntgen, Extraktion



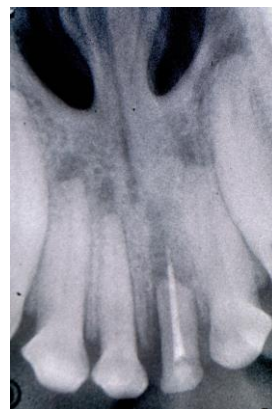
Verlust von 2 Schneidezähnen im UK



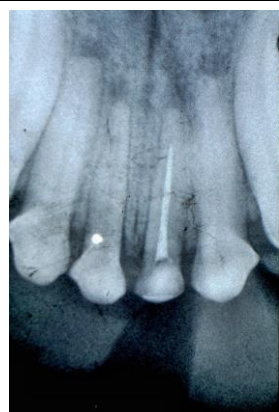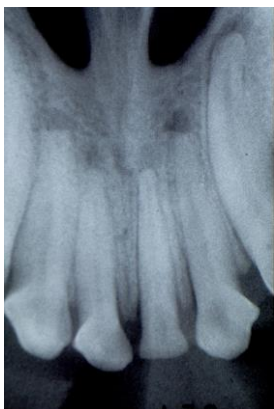Wurzelrest des 2. Schneidezahnes sichtbar. 1. Inzisivus fehlt komplett



Fraktur des wurzelbehandelten 101



1/3 der Wurzel wurde resorbiert



Der Zahn wurde vor 15 Monaten behandelt. (Abb. li.)
Es ist nicht ungewöhnlich, dass devitale Wurzeln vom Körper als Fremdkörper erkannt und abgebaut werden. Wichtig ist die Röntgenkontrolle um diese Problematik erkennen zu können.